Aus dem pathologischen Institut München.

Ueber das Verhalten

der

Milz bei Lebercirrhose.

Inaugural-Dissertation

zur

Erlangung der Doctorwürde

in der gesamten Medicin

verfasst und einer

hohen medicinischen Fakultät

der

Kgl. bayer. Ludwig-Maximilians-Universität zu München

vorgelegt von

Friedrich Zimmermann,
approb. Arzt aus Hagnau am Bodensee.

München 1898.
Kgl. Hofbuchdruckerei Kastner & Lossen.

Aus dem pathologischen Institut München.

Ueber das Verhalten

der

Milz bei Lebercirrhose.

Inaugural-Dissertation

zur

Erlangung der Doctorwürde

in der gesamten Medicin

verfasst und einer

hohen medicinischen Fakultät

der

Kgl. bayer. Ludwig-Maximilians-Universität zu München

vorgelegt von

Friedrich Zimmermann,

approb. Arzt aus Hagnau am Bodensee.

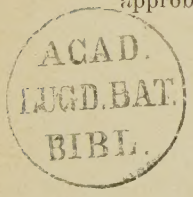

München 1898.

Kgl. Hofbuchdruckerei Kastner & Lossen.

Referent: **Herr Obermedicinalrat Prof. Dr. Bollinger.**

Meinen lieben Eltern

in

dankbarer Verehrung gewidmet.

Digitized by the Internet Archive
in 2026

https://archive.org/details/IA41553806_0185

Wohl keines von allen parenchymatösen Organen des menschlichen Körpers ist einem auffallenderem Wechsel in Bezug auf sein Volumen unterworfen, als die Milz.

Ganz abgesehen von der, während der Verdauung in physiologischen Rahmen sich vollziehender Schwankung der Grösse und des Gewichtes, findet man bei allen akuten Infektionskrankheiten Milztumoren vor, deren Häufigkeit allerdings bei den einzelnen Erkrankungen nicht unerheblich differiert.

Was den anatomischen Charakter dieser Art von Milzvergrösserung anbetrifft, so ist er durch folgende Züge gekennzeichnet.

Die durch congestive Hyperämie um das 2—3fache vergrösserte Milz zeigt eine intensiv rote Schnittfläche und ein weiches, leicht abstreifbares, überquellendes Pulpagewebe.

Dass eine so erhebliche Vergrösserung ohne irgendwelche Gewebswucherung thatsächlich statthaben kann, findet seine Erklärung in der anatomischen Struktur der Milz. Denn aller Wahrscheinlichkeit — ganz sicher gestellt ist ja der Blutkreislauf in der Milz noch nicht — ergiesst sich das Blut aus den Arterien direkt zwischen die Zellen der Milzpulpa, indem es in ähnlicher Weise durch dieselben, wie Wasser durch einen Sandhaufen hindurchsickert. Um

zu erklären wie das Blut alsdann in die Milzvenen übergeht, nimmt ein Teil der Autoren an, dass die Venenwandung Oeffnungen besitzt, durch welche das Blut eintritt, ein anderer Teil, so besonders Billroth, ist der Ansicht, dass die Milzvenen aus einer Unzahl kleiner capillärer Venen entstehen, welche im wesentlichen die sogenannte rote Milzpulpa ausmachen.

Wie dem auch sei, soviel ist jedenfalls sichergestellt, dass die Milz imstande ist relativ viel Blut in sich aufzunehmen.

Die congestive Hyperämie kann ein rasch vorübergehender Zustand sein, nicht selten indessen entwickelt sich aus der plötzlichen Blutüberfüllung, dem akuten Milztumor ein chronischer.

Was des letzteren Entstehung anlangt, so kann er sich, wie eben erwähnt, allmählich aus dem akuten herausentwickeln oder pathologischen Zuständen des Blutes oder endlich mechanischer Stase und Blutüberfüllung des Venensystems sein Dasein verdanken.

Anatomisch unterscheidet sich die chronische Milzvergrösserung von der akuten dadurch, dass es sich bei ihr nicht um eine einfache fluxionäre Hyperämie, sondern um eine Zunahme des Milzgewebes handelt.

Die Hyperplasie kann sich entweder auf sämmtliche Bestandteile der Milz erstrecken (leukämischer Milztumor) oder aber nur das bindegewebige Gerüst in Mitleidenschaft ziehen (Stauungsmilztumor). Die weiteren Charakteristika der durch Leukämie alterierten Milz kommen für vorliegende Arbeit nicht in Frage, weshalb auch gleich die, für die Deutung der Natur der Milzschwellung bei Lebercirrhose ungleich

wichtigeren, durch chronische Stauung gesetzten Veränderungen in der Milz besprochen werden sollen. Besteht die Stauung erst kurze Zeit, so ist die Milz vergrössert, blutreich schwarzrot; ist die Stauung aber älteren Datums, so zeigt die Milz im grossen und ganzen eine mässige Vergrösserung, vermehrte Konsistenz, die sich bis zur „cyanotischen Induration“ steigern kann, eine Erscheinung, die durch die Vermehrung des trabekulären Bindegewebes sowohl, als auch durch die Verdickung der Gefässscheiden ihre Erklärung findet.

Nachdem so in grossen Zügen das anatomische Bild der Milztumoren im Allgemeinen fixiert ist, so sei es gestattet, im speziellen auf das Verhalten der Milz bei Lebercirrhose einzugehen.

Es war schon den älteren Aerzten bekannt, dass die Milz bei Erkrankung der Leber häufig anschwillt. Vesalius bemerkt: „in morbis jecoris lienes magni frequentes. hepar scirrhosum lien magnus“; und Bianchi erklärte schon den Consensus zwischen beiden Organen aus der Mechanik des Kreislaufs. Später, so namentlich im Anfang und in der Mitte unseres Jahrhunderts gingen die Ansichten über die Häufigkeit des Milztumors bei Lebercirrhose ziemlich auseinander.

Während Andral und Budd nichts Charakteristisches im Verhalten der Milz gesehen haben wollen, wurde von anderen Autoren, so von Bright, Smith, Oppolzer, Bamberger u. a. der Milztumor nur ausnahmsweise bei der in Frage kommenden Leberaffektion vermisst.

So fand Oppolzer unter 26 zur Sektion ge-

kommenen Fällen nur 4mal und Bamberger unter 34 gar nur 2 mal keine Milzvergrösserung vor.

Es haben sich auch diese Befunde vollkommen bestätigt und heute bildet der Milztumor eine wesentliche Stütze für die Diagnose der interstitiellen Hepatitis, und zwar sowohl derjenigen, welche mit Verkleinerung, als auch jener, welche mit Vergrösserung der Leber verbunden ist.

Wenn auch die Thatsache, dass die Milzschwellung ein ebenso wertvolles wie konstantes Zeichen für die Lebercirrhose ist, als solche schon längere Zeit feststeht, so hat man doch noch keine Uebereinstimmung in der Beurteilung des anatomischen Charakters dieses Tumors erzielt.

Die bis jetzt am meisten verbreitete Ansicht schreibt die Veränderungen der Milz teils einer sekundären Pfortaderstauung, teils einer Bindegewebswucherung zu.

Am Ende liegt auch nichts näher als eine Stauung im Pfortadergebiet für die Milzvergrösserung verantwortlich zu machen. Besteht doch das Wesen der Lebercirrhose in dem Auftreten eines interacinös resp. intraacinös gelegenen Granulationsgewebes, das bei der Umwandlung in schrumpfendes Narbengewebe eine Atrophie des Parenchyms und eine Obliteration von Pfortaderästen bedingt.

Die Verödung von Pfortaderästen in der Leber — denn um die handelt es sich hauptsächlich — kann eine solche Dimension annehmen, dass es zu hochgradigen Störungen in der Cirkulation der Vena portae zu Ascites und andern Stauungserscheinungen, so zu Stauungskatarrh des Magens und Darmes kommt.

Wie schon erwähnt, zählt die herrschende Anschauung auch den Milztumor zu den Folgeerscheinungen eines beeinträchtigten Pfortaderkreislaufes.

So bemerkt Strümpell in seinem Lehrbuch der speziellen Pathologie und Therapie in dieser Hinsicht:

a) Atrophische Cirrhose.

„Neben dem Ascites ist das wichtigste von der Stauung im Pfortadergebiet abhängige Symptom, der Stauungsmilztumor, welcher durch den vermehrten Blutreichtum und eine diffuse Gewebshyperplasie der Milz zustande kommt. Der Milztumor erreicht eine ziemlich beträchtliche Ausdehnung, so dass Vergrösserungen des Organs auf's Doppelte und dreifache nicht selten sind“ . . .

b) Hypertrophische Cirrhose.

„Viel häufiger und gewöhnlich auch schon früher (als der Ascites) entwickelt sich ein chronischer Stauungsmilztumor. Wir sahen wiederholt ziemlich grosse Milztumoren bei nur geringem oder fast fehlendem Ascites.“

In ähnlicher Weise drücken sich Bamberger und Oppolzer aus.

Trotzdem eine solche Erklärung der Aetiologie des Milztumors bei interstitieller Hepatitis ganz plausibel klingt, so ist sie doch nicht ohne Widerspruch geblieben. Während nämlich die citierten Autoren vor allem eine Stauung im Pfortadergebiet für die Milzschwellung verantwortlich machen, legen neuere Forscher der Cirkulationsstörung nur eine untergeordnete Bedeutung bei, und führen teils die Milzvergrösserung auf eine Bindegewebsvermehrung zurück, teils

sehen sie im Auftreten des Milztumors einen selbständigen entzündlichen Prozess.

Die erstere Auffassung vertritt Liebermeister, wenn er in seinen „Vorlesungen über spezielle Pathologie und Therapie“ sagt:

„Die Vergrösserung beruht hauptsächlich auf einer Vermehrung des interstitiellen Bindegewebes, das wuchernde Gewebe zeigt, aber auffallenderweise wenig Neigung zu nachträglicher Schrumpfung. Die Milz ist von fester, derber Konsistenz, auf dem Durchschnitt von dunkler Farbe. Die Vergrösserung der Milz ist im wesentlichen als ein der Bindegewebsvermehrung in der Leber analoger Vorgang anzusehen; doch mag auch die Stauung in der Milzvene zu der Vergrösserung beitragen. Dass aber die Milzvergrösserung nicht etwa, wie man häufig angenommen hat, ausschliesslich von der Stauung abhängig ist, ergibt sich schon daraus, dass sie vorhanden ist in Fällen, in welchen eine wesentliche Stauung im Pfortadergebiet nicht besteht. Ausserdem pflegt die durch einfache Stauung vergrösserte Milz sich später wieder zu verkleinern, während bei der Lebercirrhose die Milzvergrösserung andauernd fortbesteht“.

Als selbständige, entzündliche Erscheinung fasst Oestreich den Milztumor in seiner Arbeit „Die Milzschwellung bei Lebercirrhose“ auf:

„Mag auch die Pfortader infolge der Lebercirrhose affiziert bezw. komprimiert werden, die Stauungswirkung scheint in den Wurzeln der Pfortader, speziell in der Milzvene und der Milz selbst nicht so bedeutend zu werden, wie man vielleicht glauben möchte.

Nachdem bereits die Stauungswirkung der sogenannten hypertrophischen Cirrhose zweifelhaft geworden ist, möchte ich sie nicht nur für diese, sondern auch für die sogenannte atrophische Cirrhose einschränken; denn die Untersuchung der frischen und gehärteten Milz lässt nicht allzuviel Sicheres für die Annahme einer Stauung in der Milz übrig. Das Wesen des Milztumors bei Lebercirrhose ist ein selbständiges, von der Leber unabhängiges und beruht auf irritativen Prozessen. Während der ersten Stadien der Cirrhose tritt eine zellige Proliferation (Hyperplasis pulpae) ein, welche auch bis in spätere Stadien hinein persistieren kann, oder in mehr indurative Prozesse (Bindegewebsvermehrung) oder in wirkliche Atrophie der Pulpa übergeht. Also auch in späteren Stadien muss nicht eine Zunahme des Bindegewebes vorhanden sein".

Um nun einen statistischen Beitrag zum Verhalten der Milz bei Lebercirrhose zu leisten, habe ich die während der Jahre 1892—1896 im hiesigen pathologischen Institut zur Sektion gekommenen Fälle, bei denen Lebercirrhose als Haupt- oder als Nebenbefund ermittelt wurde, tabellarisch zusammengestellt. Bei der Anlegung der Tabellen wurde neben Alter und Geschlecht hauptsächlich die Todesursache und das makroskopische Verhalten von Leber und Milz berücksichtigt. Im Ganzen wurde in den 5 Jahren bei 106 Autopsieen interstitielle Hepatitis konstatiert, und zwar 63 mal die hypertrophische, 43 mal die atrophische Form.

Von diesen 106 Fällen von Lebercirrhose starben die wenigsten — nur 15 — an den Folgen der interstitiellen Hepatitis, die meisten an andern interkurrenten

Erkrankungen; es muss daher vor Allem des Einflusses der letzteren auf die Milz gedacht werden, um bei den einzelnen Fällen entscheiden zu können, was von den Veränderungen in der Milz der Cirrhose, was der den Tod herbeigeführten Erkrankung angehört.

Als häufigste Todesursache tritt uns die Erkrankung des Herzens und der Gefässe entgegen, eine Erscheinung, die vielleicht in der Aetiologie der in Frage kommenden Leberaffektion ihre Begründung findet.

Die hierbei in der Milz gefundenen Alterationen sind erfahrungsgemäss Stauungsprozesse, die sich durch dunkelcyanotische Farbe, vermehrtes Gerüst, derbere Konsistenz (ev. cyanotische Induration) dokumentieren.

Findet sich also in einem mit Herz- oder Gefässerkrankung komplizierten Falle von Lebercirrhose ein weicher Milztumor vor, so ist er nicht auf Rechnung der ersteren, sondern auf die der Lebererkrankung zu setzen.

Eine geringere Einwirkung als die eben erwähnten Affektionen des Herzens und der Gefässe auf die Milz hat die Tuberkulose, wenigstens in ihrem chronischen Stadium. Denn die Lungenphtise erzeugt eine Milzschwellung nur unter besonderen Umständen, welche entweder durch einen mehr akuten Verlauf, oder durch Stauung vom rechten Herzen her, oder durch das Auftreten einer Amyloiderkrankung, oder durch das Bestehen allgemeiner Miliartuberkulose gegeben sind; bei einfacher chronischer Lungenphtise bleibt die Milz gewöhnlich klein, so dass eine Milzvergrösserung bei Lebercirrhose, die mit chronischer

Lungentuberkulose vergesellschaftet ist, stets auf erstere zurückzuführen sein dürfte.

Schliesslich erübrigt es noch einer anderen Komplikation zu gedenken, die uns bei der folgenden Zusammenstellung häufig entgegen treten wird, nämlich der Pneumonie. Nach Mosler soll bei normal verlaufender Lungenentzündung ein Milztumor für gewöhnlich nicht zu beobachten, dagegen in allen schweren Fällen konstant nachweisbar sein. Diese Befunde am Lebenden sind auch durch Sektionen vollauf bestätigt worden.

So fand Lucas in 70% aller Fälle von lethal verlaufener Pneumonie eine acute infektiöse Milzschwellung vor. Eine solche Veränderung in der Milz bringt die erwähnte Lungenaffektion wohl nur in einem vorher ganz intakten Organe, sicherlich nicht in einer durch chronische Stauung indurierten Milz zu stande. Diese Ueberlegung lässt den Schluss gerechtfertigt erscheinen, dass, wenn bei der Komplikation von Lebercirrhose mit croupöser Pneumonie, wohl auch mit andern acuten Infektionskrankheiten, ein infektiöser Milztumor angetroffen wird, vorher erhebliche Stauungsprozesse in der Milz nicht bestanden haben können.

Nachdem die für uns hier als Todesursache hauptsächlich in Betracht kommenden Erkrankungen erwähnt, und ihre Beziehungen zur Milz erörtert sind, will ich jetzt auf die einzelnen Fälle selbst eingehen. Unter den 43 atrophischen Lebercirrhosen finden sich 21 nicht komplizierte d. h. solche, bei denen neben der Cirrhose entweder eine andere Erkrankung überhaupt nicht, oder doch nur eine der-

artige bestanden hat, die erfahrungsgemäss keinen Einfluss auf die Milz ausübt; hierher gehören, um bei den gegebenen Beispielen zu bleiben, plötzlicher Tod durch Unfälle, Suicidium etc. bei sonst gesunden Cirrhotikern, das Carcinom, wenigstens das nicht jauchig zerfallene, und wie wir oben gesehen haben auch die chronische Lungentuberkulose.

Zweifelsohne wird die Erkenntnis der Milzveränderungen bei interstitieller Hepatitis durch sogestaltete Fälle am meisten gefördert, da das anatomische Bild durch keine anderweitigen Erkrankungen getrübt wird. Bei der Untersuchung der Milz in den 21 Fällen unkomplicierter atrophischer Lebercirrhose repräsentiert sich dieselbe 17 mal als Tumor, und zwar schwankt dessen Grösse — das Gewicht der normalen Milz als 140—160 gr angenommen — zwischen 180 und 570 gr.

Was die Qualität der Milzschwellung anbetrifft, so zeigt sich, dass letztere in 10 Fällen ihre Entstehung im wesentlichen einer Zunahme der Pulpasubstanz verdankt; denn dafür spricht neben dem geringen Blutgehalt die weiche Consistenz und das musartige Vorquellen der Pulpa.

In den übrigen 6 Fällen — einmal fehlt die Angabe über die nähere Beschaffenheit der Milz — erscheint die Milz in der Gestalt eines derben Tumors; es besteht zwar eine Zunahme des interstitiellen Gewebes, allein die Consistenz der Milz entspricht doch nicht derjenigen, welche durch blosse Bindegewebsvermehrung hervorgebracht würde. Man ist also anzunehmen gezwungen, dass auch eine Zunahme der Pulpa an der Milzvergrösserung beteiligt ist, und

die Vermehrung des Bindegewebes und die Induration höchst wahrscheinlich sekundärer Natur sind.

Gehen wir nun auf die komplicierten Fälle von Lebercirrhose über, und beurteilen mit aller Vorsicht nach den obigen Auseinandersetzungen das Verhalten der Milz.

Bei den 11 mit Herz-Gefäss- und Nierenerkrankungen vergesellschafteten Fällen 1893 (92)[1]) 1894 (158) (341), 1895 (471) (580) (691), 1896 (224) (351) (726) (735) (740) zeigt die Milz in 6 derselben eine Vergrösserung und zwar tritt dieselbe in 5 Fällen als derber und in einem Falle 1896 (351) als weicher Tumor in die Erscheinung. Wieviel von der derben Milzschwellung der Cirrhose, wieviel der Komplikation angehört, lässt sich nicht wohl ermitteln, da, wie wir gesehen haben, diese Art von Erkrankungen in der Milz eine Stauung und somit eine Consistenzvermehrung hervorbringt. Die weiche Milzvergrösserung dagegen muss ohne Zweifel auf die interstitielle Hepatitis bezogen werden. Mehr Schlüsse über den Anteil der Lebercirrhose an der Milzveränderung lassen sich aus den Milzbefunden der 11 mit acuten Infektionskrankheiten komplicierten Fällen ziehen. 1892 (541), 1894 (62), (279), (724), 1895 (7), (127), (309), (313), (415), 1896 (254), (302).

In diesen imponiert die Milz in 8 Fällen als Tumor, 5mal als derber und 3mal als weicher. Das Verhalten der Milz in den ersten 5 Fällen lässt darauf schliessen, dass in derselben infolge der Lebercirrhose Veränderungen vor sich gingen, die eine

[1]) Die Zahl in Parenthese bedeutet die betreffende Nummer im Sektionsjournal.

acute infektiöse Milzschwellung nicht aufkommen liessen. Dass nun diese Veränderungen einzig und allein durch Vermehrung des Bindegewebes zu stande kamen, dürfte kaum anzunehmen sein, denn einerseits ist die Masse des Bindegewebes doch nicht reichlich genug, um die meistens 3—4fache Vergrösserung zu erklären, andererseits ist auch die Consistenz nicht diejenige, wie man sie bei reiner Induration anzutreffen pflegt; wie dem auch sei, jedenfalls war letztere gross genug, um einen Einfluss der Infektionserkrankung auf die Milz hintanzuhalten.

Wenn ich nun das Verhalten der Milz bei der atrophischen Lebercirrhose resumieren soll, so würde ich folgendes sagen: Die Veränderungen in der Milz beruhen hauptsächlich auf einer Vermehrung des Pulpagewebes, die das Gepräge eines entzündlichen Prozesses an sich trägt, und zu der sekundär eine Vermehrung des Bindegewebes, eine Induration treten kann.

Dass die Alterationen der Milz bei der atrophischen Form der interstitiellen Hepatitis fast ausschliesslich durch Stauung im Pfortadergebiet verursacht werden, war in keinem einzigen Fall nachzuweisen; im Gegenteil zeigen die Fälle 1892 (355), 1894 (62), 1896 (332) zur Evidenz, dass trotz Ascites, trotz Stauungskatarrh des Magendarmkanales, also trotz den hervorstechendsten Symptomen von Stauung im Pfortadergebiet, eine solche in der Milzvene nicht zu bestehen braucht. Auch findet die Annahme einer Stauung im

Pfortadersystem in dem geringen Blutgehalt der derben Milztumoren keine Stütze.

Es wäre also demnach der Milztumor nicht sekundärer, sondern primärer Natur.

Betrachten wir nun das Verhalten der Milz bei der hypertrophischen Lebercirrhose.

Die Einteilung in komplizierte und nicht komplizierte Fälle ist nach den gleichen Gesichtspunkten wie bei der atrophischen Form geschehen.

Bei den 23 Fällen unkomplizierter hypertrophischer Lebercirrhose wurde in 19 eine Milzvergrösserung festgestellt. 1892 (191), (270), (303), (623), (697), 189g (633), (683), 1894 (51), (67), (123), (199), (537), 1895 (159), (210), (397), 1896 (413), (431), (804), (1035), in den 4 Fällen 1892 (472, 1894 (675) 1895 (349), (940) liess sich eine solche nicht nachweisen.

Von den 19 Milztumoren führen 10 (weiche) ihre Entstehung auf eine Hyperplasie der Pulpa, 8 (derbe) auf eine Zunahme der ganzen Substanz, also auch des bindegewebigen Gerüstes, zurück.

Dass thatsächlich die Vergrösserung nicht bloss auf einer Hypertrophie des Gerüstes, sondern auch auf einer solchen des Parenchyms beruhen muss, zeigt nach meiner Ansicht der Fall 1892 (191) zur Genüge. Es hätte sich bei diesem ganz sicher eine viel derbere nicht nur eine „zähe“ Konsistenz gefunden, wäre die über 1000 g wiegende Milz nur durch Bindegewebsvermehrung vergrössert gewesen.

Die 20 mit Herz-, Gefäss- oder Nierenerkrankung komplizierten Fällen weisen nur in zweien keinen 1894 (285), 1896 (542), in 18 dagegen einen Milztumor auf,

1892 (52), (735), (761), 1893 (438), (528), (661), 1894 (169), (244), (345) 1895 (218), (297), (306), (489), 1896 (452), (497), (658), (666), (685), und zwar zeigt sich derselbe in der einen Hälfte der Fälle in der weichen, in der andern in der derben Form.

Während die in der zuletzt angeführten Weise veränderte Milz in mehr oder weniger grosser Abhängigkeit von der komplizierenden Erkrankung steht, ist im Gegensatz dazu die weiche Milzschwellung von derselben ganz und gar unabhängig, und deshalb nur als Folge der Lebercirrhose anzusehen.

Der Befund der Milz bei den 18 von akuten Infektionskrankheiten begleiteten hypertrophischen Lebercirrhosen beweist, wenn auch indirekt, dass besonders grosse Veränderungen indurativer Art in der Milz nicht stattgehabt haben können, da von 14 Milztumoren 1892 (234), (337), (397), (729), (752), 1893 (236), (252), (324), 1894 (99), 1895 (194), (472), 1896 (77), (89), (1019) — in 4 Fällen 1895 (514), 1896 (292), (601), (968) bestand keine — nur 4, scheinbar durch die Leberaffektion so umgestaltet waren, dass sie sich dem Einfluss der Infektionserkrankung entziehen konnten.

Des näheren Vorganges bei dieser Umgestaltung ist schon bei der atrophischen Lebercirrhose Erwähnung geschehen.

Nach alledem scheint der Milztumor auch bei der hypertrophischen Form der interstitiellen Hepatitis durch eine Hyperplasie des Pulpagewebes mit nachfolgender Vermehrung des bindegewebigen Gerüstes bedingt zu sein, denn wie liesse sich das Vorkommen einer weichen entzündlichen Milzschwellung neben

einer derben anders erklären als durch die Annahme, dass die zellige Hyperplasie der Pulpa mit der Zeit zu einem mehr indurativen Prozesse werden kann.

Wenn, wie die am meisten verbreitete Ansicht annimmt, eine Stauung in den Wurzeln der Pfortader, die Erscheinungen in der Milz hervorrufen würde, so könnte es doch wohl niemals zu einem weichem, einen entzündlichen Charakter tragendem Milztumor kommen, denn die Milz reagiert erfahrungsgemäss auf jede Stauung sehr bald mit einer Konsistenzvermehrung. Aber auch noch andere Momente machen eine Stauungswirkung ziemlich unwahrscheinlich, denn selbst ausgeprägte Stauungserscheinungen im Gebiet der Vena portarum können, wie die Fälle 1894 (123) 1896 (497) zeigen, in der Milz keinerlei Veränderungen setzen, die auf eine Stauung schliessen liessen.

Ich glaube daher dargethan zu haben, dass die Milzschwellung bei beiden Formen der Lebercirrhose in erster Linie nicht auf einer Stauung — in manchen Fällen mag sie vielleicht eine Rolle spielen — sondern auf einem entzündlichen Vorgang beruht, der wahrscheinlich dadurch zustande kommt, dass die Schädigungen, welche auf die Leber wirken, auch auf die Milz ihren Einfluss ausüben.

Zum Schlusse erübrigt mir noch die angenehme Pflicht, meinem hochverehrten Lehrer, Herrn Obermedizinalrat Prof. Dr. Bollinger für die gütige Anregung und freundliche Unterstützung bei der Anfertigung dieser Arbeit meinen besten Dank auszusprechen.

Kurze Übersicht der zusammengestellten Fälle:

Atrophische Cirrhose.

A. Unkomplizierte atr. Lebercirrhosen, 21 Fälle.

a) Milz war vergrössert in 17 Fällen,
   α. weicher Milztumor in 10 Fällen,
   β. derber Milztumor in 7 Fällen,
b) Milz war nicht vergrössert in 4 Fällen.

B. Komplizierte atr. Lebercirrhosen, 22 Fälle.

1. Mit Herz- Gefäss- oder Nierenerkrankung 11 Fälle.
   a) Milz war vergrössert in 6 Fällen,
      α. weiche Schwellung in 1 Falle,
      β. derbe Schwellung in 5 Fällen,
   b) Milz war nicht vergrössert in 5 Fällen,
2. mit akuten Infektionskrankheiten 11 Fälle,
   a) Milz vergrössert 8 Fälle,
      α. weicher Tumor 3 Fälle,
      β. harter Tumor 5 „
   b) Milz nicht vergrössert 3 Fälle.

Hypertrophische Cirrhose.

A. Unkompl. hypertr. Lebercirrhosen, 23 Fälle.

a) Milz vergrössert 19 Fälle,
   α. weicher Tumor 10 „

β. derber Tumor 8 Fälle, (1 unbest.),
b) Milz nicht vergrössert 4 Fälle.

B. Komplizierte hypertr. Lebercirrhosen, 38 Fälle.

1. Mit Herz- Gefäss- oder Nierenerkrankung 20 Fälle,
   a) Milz vergrössert 18 Fälle,
      α. weich 9 Fälle,
      β. derb 9 „
   b) Milz nicht vergrössert 2 Fälle,
2. mit akuten Infektionskrankheiten 18 Fälle,
   b) Milz vergrössert 14 Fälle,
      α. weich 10 Fälle,
      β. hart 4 Fälle,
   b) Milz nicht vergrössert 4 Fälle.

I. Atrophische Lebercirrhose.

Jahrgang	Nummer des Sect.-Journ.	Name und Alter des Secierten	Geschlecht	Todesursache	Körpergewicht in kg	Lebervolumen in gr	Milzvolumen in gr	Nähere Beschaffenheit der Milz	Bemerkungen
1892	*39	A. A. 52 J.	m.	Cirrhosis hepatis.	82	1530	fehlt	Um das Doppelte vergrössert, mässig derb, blutreich.	Allg. Anasarca Ascites.
	*82	R. X. ?	m.	CO-vergiftung.	62	1470	205	Vergrössert, weich.	
	*355	H. C. 33	m.	Cirrhosis hepatis.	64	1290	530	Pulpa weich, Blutgehalt gering.	Ascites.
1893	92	L. Th. 49	w.	Endocarditis chron. der Mitralis u. Tricuspidalis.	46	1020	460	Derb, Blutgehalt gering, Trabekel deutlich.	Ascites, Potatrix.
	*531	K. W. ?	m.	Suicidium.	58	1220	215	Pulpa verdickt, Gerüst vermehrt.	
	541	X. K. 54	m.	Pneumonia croup.	64	1080	375	Kapsel verdickt, Pulpa blutarm; trab. Gerüst deutlich.	Ascites; allg. Hydrops.

* unkomplizierte Fälle.

1894	*43	H. R. 24 J.	w.	Tuberculosis pulm. chronica.	36	1510	154	Mässig vergrössert, derb. Blutgehalt gering.	
	62	D. J. 51	m.	Tuberculosis miliaris acuta.	69	1730	375	Doppelt vergröss., Pulpa vermehrt, Trabekel deutlich.	Ascites haemorrhagic. Potat.
	158	S. Th. 72	m.	Hypertroph. et Dilatatio cordis, Nephritis chron. interstitialis.	82	1560	160	Sehr klein, Pulpa braunrot.	
	279	W. N. 44	m.	Pleuritis tubercul. acuta.	44	1010	120	Pulpa weich, saftreich.	
	341	H. M. 43	w.	Endocarditis chron.	68	1500	365	Vergrössert, Konsistenz sehr derb, Schnittfläche dunkelrot, stark vermehrtes Bindegewebe.	Allg. hochgradige Stauung.
	*617	L. Th. 37	m.	Tuberculosis pulm. chronica.	46	1820	350	Vergrössert, Kapsel verdickt, Konsist. zäh, Gerüst vermehrt.	

Jahrgang	Nummer des Sect.-Journ.	Name und Alter des Secierten	Geschlecht	Todesursache	Körpergewicht in kg	Lebervolumen in gr	Milzvolumen in gr	Nähere Beschaffenheit der Milz	Bemerkungen
1894	724	Sch. M. 50	m.	Peritonitis ex perforatione. (Tuberk. Darmgeschwüre.)	69	1545	285	Zieml. gross, Pulpa zurücksinkend. Gerüst vermehrt.	Ascites.
1895	7	O. J. 59	m.	Pleuritis tubercul. acuta.	53	1410	350	Doppelt vergröss., derb, dunkelbraunrot.	
	*9	D. E. 57	m.	Carcinoma oesoph.	41	1550	150	Kapsel runzelig, Pulpa zurücksinkend, blassbraun.	
	*70	Sch. C. 35	m.	Verblutung durch Angiom.	66	1040	250	Etwas vergrössert, Pulpa vorquellend, Gerüst vermehrt.	
	127	H. A. 69	m.	Lobuläre Pneumonie.	67	1550	340	Dunkelbraunrote Schnittfläche, derbe Konsistenz.	Potator.
	*147	W. M. 45	m.	Traumat. Erweich. im l. Schläfenlapp.	55	1645	260	Weiche Konsistenz, Pulpa überquell.	

1895	*179	M. C. 64	m.	Tubercul. pulm. chronica.	43,5	1550	220	Konsistenz schlaff, Pulpa blass, Gerüst deutlich.	
	309	P. E. 45	m.	Tubercul. pulmon. acut. et subacut.	55	1270	190	Weiche Konsistenz.	
	313	E. K. 43	m.	Pleuritis tubercul. acuta.	42	1320	120	Von gewöhnlichem Umfang; derb.	Mydogeneratio et dilatatio cordis Hydrocephalus ext. et intern.
	*85	K. G. 50	m.	Tubercul. pulmon. chronica.	57,5	1390	445	Kapsel verdickt, Pulpa weich.	
	*332	B. W. 31	m.	Cirrhosis hepatis.	52	1270	350	Erhebl. vergröss., Pulpa hyperplast.	Ascites inflamitorius. Stauungsgastroenteritis.
	415	J. W. 47	m.	Pleuritis haemorrhagica.	48	1550	460	Kapsel verdickt, Pulpa blassbraunrot, Gerüst vermehrt.	Stauungskatarrh des Magens und Darmes.
	471	G. G. 57	m.	Hypertrophia et dilatatio cordis.	57	1540	190	Volumen gehörig, Blutgehalt mässig.	

Jahrgang	Nummer des Sect.-Journ.	Name und Alter des Secierten	Geschlecht	Todesursache	Körpergewicht in kg	Lebervolumen in gr	Milzvolumen in gr	Nähere Beschaffenheit der Milz	Bemerkungen
1895	580	F. X. 66	m.	Pericarditis adhaesiva.	50	1100	150	Stark verdickte Kapsel, starke cyanot. Induration, Gerüst vermehrt, Pulpa atrophisch.	Cyanot. Indurat. d. Nieren. Hypertrophie beid. Ventrik.
	691	P. J. 53	m.	Genuine Schrumpfniere.	39,5	1130	125	Kapsel runzelig, Pulpa zurücksink., Gerüst vermehrt.	Potator.
1896	*22	P. J. 51	m.	Cirrhosis hepatis.	Es fehlt die Angabe.	1570	570	Stark vergrössert. Kapsel verdickt, Pulpa zurücksinkend, Gerüst hypertrophisch.	Ascites.
	*145	H. N. ?	m.	Autochtone Thrombe der Mesenterialarterie, haemorrhag. Infarct d. Darmwand.	dto.	790	150	Runzelige, stark fibrös verdickte Kapsel, Pulpa zurücksinkend, Gerüst vermehrt.	

1896	224	F. 52	m.	Pericard. fibrinosa.	62	1420	760	Kapsel verdickt, Schnittfläche dunkelbraunrot, sehr bluthaltig (Stauungsmilz).	
	254	D. K. 19	m.	Pneumonia croup.	26	825	55	Sehr klein, blutarm.	
	302	B. J. 42	m.	Peritonit. tubercul. haemorrhagica.	65	1340	290	Doppelt vergröss., Pulpa leicht vorquellend, ziemlich blutarm.	Potator
	351	R. M. 64	m.	Nephritis chronica interstitialis.	Angabe fehlt.	1220	270	Vergrössert, Pulpa vorquellend, leicht abstreifbar.	
	*356	K. J. 36	m.	Tuberculosis pulm. chronica.	dto.	1235	520	Sehr vergrössert, weich.	
	*363	D. L. 62	m.	Carcinoma coli.	57	1370	210	Grösse gehörig, Parenchym mässig derb.	
	*579	J. M. 64	m.	Cirrhosis hepatis.	69	1480	520	Vergrössert, Parenchym braunrot, weich, Gerüst undeutlich.	

Jahrgang	Nummer des Sect.-Journ.	Name und Alter des Secierten	Geschlecht	Todesursache	Körpergewicht in kg	Lebervolumen in gr	Milzvolumen in gr	Nähere Beschaffenheit der Milz	Bemerkungen
1896	*603	G. S. 44	m.	Cirrhosis hepatis.	39	900	250	Im Längsdurchmesser vergrössert.	Ascit. inflammat. Peritonit. tuberc.
	*628	J. A. 44	m.	Tubercul. pulmon. chron.	46,5	900	205	Kapsel verdickt. Parenchym schlaff, vorquellend, blutreich, nicht vergrössert.	Ascit. Miliartuberc. des Oment. maj. u. d. Zwerchfells.
	*642	R. F. 58	w.	Carcinoma uteri.	Fehlt die Angabe	1100	150	Pulpa blassbraun, zurücksinkend.	
	726	G. A. 54	w.	Myocarditis fibrosa.	dto.	1300	200	Etwas vergrössert, Kapsel gespannt, Pulpa zurücksink.	Stauungsorgane.
	735	M. v. K. 66	m.	Endocarditis chron.	dto.	Bedeut. verkleinert.	Sehr klein.	Kapsel verdickt, Pulpa derb, zurücksinkend. Gerüst vermehrt, nicht vergrössert.	Stauungsnieren.

1896	740	Pf. R. 77	w.	Idiopath. Hypertroph. u. Dilat. cord.	Fehlt die Angabe	1100	150	Brüch., Pulpa leicht überquellend.	Ascites, Stauungskatarrh d. Mag. u. Darms.
	*773	St. J. 73	m.	Carcinoma ventr.	57	1200	180	Etwas vergrössert, Pulpa zurücksinkend, Gerüst vermehrt.	

II. Hypertrophische Lebercirrhose.

Jahrgang	Nummer des Sect.-Journ.	Name und Alter des Secierten	Geschlecht	Todesursache	Körpergewicht in kg	Lebervolumen in gr	Milzvolumen in gr	Nähere Beschaffenheit der Milz	Bemerkungen
1892	52	P. S. 34 J.	m.	Hypertrophie und Dilatat. cordis.	88	2580	510	Zieml. vergrössert, Pulpa vorquellend.	Stauungskat. d. Magens u. Darmes.
	*191	A. E. 45	m.	Cirrhosis hepatis.	52	2200	1000	4—5fach vergröss.. Blutgehalt nicht besonders; zäh.	Anasarca der unt. Extremit. coradiposum Dilat. ventr. dextr.
	234	W. W. 47	m.	Peritonitis purul.	74	2070	350	Um 1/3 vergrössert. Kapsel verdickt.	
	*270	R. M. 39	m.	Tuberc. pulmon. chron.	49	1720	225	Um die Hälfte vergrössert, Pulpa überquellend, Blutgehalt vermehrt.	
	*303	W. J. 32	m.	Tuberc. pulmon. recurrens.	57	1930	275	In allen Durchmessern vergröss.. Pulpa hyperplast.	

* unkomplizierte Fälle.

1892	337	G. Th. 44	w.	Pneumonia croup.	46	2100	220	Derb, blutarm.	
	397	P. A. 21	m.	Tuberc. pulmon. subacuta.	46,5	Angabe fehlt.	182	Mässig gross, Pulpa überquellend, saftreich.	Potator.
	*472	Fehlt die Angabe	m.	Suicidium.	63	2010	95	Weich, Blutgehalt gering.	
	*623	E. K. 55	m.	Carcinoma recti.	61	1900	212	Etwas vergrössert, ziemlich zähe.	
	*697	G. L. 45	m.	Carcin. oesophag.	74	1880	370	Vergröss., brüchig, Pulpa hervortret.	
	729	H. B. 40	m.	Pneumonia croup.	78	3310	310	Pulpa hervorquell., saftreich.	Leichter Ascites.
	735	M. L. 49	m.	Pneumonia croup.	62,5	2570	310	Um das Doppelte vergrössert, derb, Blutgehalt vermindert.	Hypertr. und Dilat. cordis
	752	E. K. 2	w.	Lobäre Pneumonie.	8,5	400	40	Vergrössert, Konsistenz vermehrt, Pulpa wenig abstreifbar.	
	761	B. N. 62	m.	Sclerosis aortae Hypertr. u. Dilat. cordis.	Angabe fehlt.	2020	500	3fach vergrössert, derb, blutreich.	

Jahrgang	Nummer des Sect.-Journ.	Name und Alter des Secierten	Geschlecht	Todesursache	Körpergewicht in kg	Lebervolumen in gr	Milzvolumen in gr	Nähere Beschaffenheit der Milz	Bemerkungen
1893	236	P. J. 59	m.	Pneumonia croup.	62	2200	245	Etwas vergrössert, schneidet sich weich.	
	252	B. B. 40	m.	Septicaemie.	62	1920	220	In allen Durchmessern vergrössert, schneidet sich weich, Pulpa überquellend.	
	324	R. S. 54	m.	Pneumonia croup.	79	2420	285	Vergröss., schneidet sich weich, Pulpa hypertroph.	Potator
	438	v. G. B. 46	m.	Carcinom. ventric.	58	2510	370	Vergrössert, derb.	Hypertr. und Dilat. cordis Stauungsnier.
	528	N. N. 50	w.	Obesitas cordis.	Angabe fehlt.	1970	Angabe fehlt.	Vergröss., äusserst brüchig.	
	*633	L. F. 62	m.	Cirrhosis hepatis.	81	2350	850	4fach vergrössert, blut- und saftarm, Pulpa atrophisch (Stauungsmilz).	Stauungskatarrh des Magens und Dünndarms.

1893	661	K. Ch. 39	w.	Adipositas cordis.	83	2150	231	Vergrössert, weich, Pulpa vorquellend.	
	*683	J. J. 45	m.	Cirrhosis hepatis.	50,5	2960	480	Kapsel verdickt, Pulpa blassbraun, (Stauungsmilz).	Potator
1894	*51	G. B. 33	m.	Suicidium.	70	2600	194	Vergrössert, rotbraun, blutreich.	Potator
	*67	J. M. 24	m.	Tubercul. pulm. chron.	61	2030	180	Kapsel schlaff, Pulpa braunrot, auf der Schnittfläche zurücksinkend.	
	99	F. K. 33	m.	Pneumonia croup.	78	2700	175	Etwas Hyperplasie der Pulpa.	
	*123	N. Z. 40	m.	Cirrhosis hepatis.	94	3090	290	Kapsel verdickt, Konsistenz weich.	Ascites Potator.
	169	W. M. 38	m.	Hypertr. u. Dilat. cordis.	73	2620	430	Bedeut. vergröss., blutreich, Pulpa überquellend.	Potator.
	*199	Z. H. 50	m.	Cirrhosis hepatis primäres Carcinom der Leber.	75	3720	470	Kapsel verdickt, Pulpa zurücksinkend, blassbraun.	

Jahrgang	Nummer des Sect.-Journ.	Name und Alter des Secierten	Geschlecht	Todesursache	Körpergewicht in kg	Lebervolumen in gr	Milzvolumen in gr	Nähere Beschaffenheit der Milz	Bemerkungen
1894	244	v. R. B. 69 J.	w.	Myodegenerat. cordis.	60	2320	186	Etwas vergrössert, weich.	
	285	H. A. 75	m.	Hypertr. u. Dilatat. cordis.	84	1995	165	Kapsel verdickt, schneidet sich weich; Trabekel deutlich, Blutgehalt gering.	Leichter Ascites.
	345	O. K. 46	m.	Endocard. chron.	80	1950	340	Doppelt vergröss., Konsistenz derb, Gerüst stark vermehrt.	Potator, Stauungsorgane.
	421	U. A. 1½	w.	Diphteria faucium gangraenosa.	6,5	400	305	Bedeutend vergrössert, sehr derb, Gerüst vermehrt.	Anaemia splenica.
	*537	W. F. 43	m.	Intestinale Diapedesisblutung.	67	2000	270	Pulpa weich, Gerüst deutlich.	
	*675	W. J. 61	m	Apoplexie in der Gegend der capsula interna.	52,5	1770	152	Weiche Konsistenz.	

1895	*159	K. P. 25 J.	m.	Tubercul. pulm. chron.	52	1910	235	Pulpa braunrot, überquellend.		
	194	M. J. 78	m.	Erysipelas faciei.	70	2610	280	Kapsel verdickt, Konsistenz derb, Gerüst vermehrt.	Stauungskatarrh des Magens.	
	*210	K. F. ?	m.	Tubercul. pulm. chron.	52	2040	240	Organ schlaff, Pulpa zurücksink.		
	218	G. P. 51	m.	Idiopath. Hypertr. u. Dilatatio cordis.	100	2230	320	Stark vergrössert, von weich teigiger Konsistenz, Blutgehalt vermehrt.	Potator.	
	297	A. K. 49	m.	Pericardit. adhaes.	79	1680	180	Etwas geschwellt, Gewebe ziemlich weich, Trabekel deutlich.		
	306	B. K. ?	m.	Sarcoma cerebri.	73	1890	335	Schneidet sich derb.	Stauungsniere Endocardit. verrucosa.	
	*349	S. A. 71	m.	Cirrhosis hepatis.	68	1720	190	Kapsel zeigt Perisplenitis fibrosa, Parenchym blutarm.	Ascites, Gastritis pigmentosa.	

Jahrgang	Nummer des Sect.-Journ.	Name und Alter des Secierten	Geschlecht	Todesursache	Körpergewicht in kg	Lebervolumen in gr	Milzvolumen in gr	Nähere Beschaffenheit der Milz	Bemerkungen
1895	*397	O. O. 43 J.	m.	Cirrhosis hepatis.	53	2445	1150	5—6fach vergrössert; sie schneidet sich weich; Pulpa stark gewuchert, überquellend, Blutgehalt gering. Trabekel schwach angedeutet.	
	472	St. J. 51	m.	Sepsis.	74	2360	640	Stark vergrössert, äusserst weich und schlaff.	
	489	R. A. 26	m.	Idiopath. Hypertr. u. Dilatatio cordis.	73	2130	330	Vergrössert, Parenchym dunkel, leberartige Härte.	Stauungsorgane.
	514	J. O. 67	m.	Pneumon. croup.	67	1950	95	Kapsel verdickt, Pulpa weich.	
	*940	K. L. ?	m.	Fraktur des Schädels.	47,5	1770	78	Ziemlich klein, Kapsel runzelig, Blutgehalt vermindert.	

1896	77	H. K. 61	w.	Pneumon. croup.	81,5	2170	285	Etwas vergrössert, Kapsel verdickt, Pulpa etwas vorquellend.
	89	N. G. ?	m.	Pneumon. croup.	57	2050	205	Etwas vergrössert, Kapsel gerunzelt, Pulpa weich, Blutgehalt gering.
	292	Sch. K. 36	m.	Sepsis.	95,5	2730	155	Klein, schlaff, weich, Gerüst vermehrt.
	*413	N. 67	m.	Cirrhosis hepatis.	Angabe fehlt.	2000	310	Vergröss., Kapsel verdickt, Pulpa weich, schmierig, vorquellend, Gerüst sehr deutlich.
	*431	B. C. 34	w.	Tubercul. pulm. chron.	52	2350	320	Stark vergrössert, sehr weich, Pulpa überquellend, Gerüst kaum sichtbar.
	452	M. S. 36	m.	Pericarditis chron.	Angabe fehlt.	2350	800	Erhebl. vergrössert, Kapsel verdickt, Pulpa vorquellend, Gerüst verdeckt.

Jahrgang	Nummer des Sect.-Journ.	Name und Alter des Secierten	Geschlecht	Todesursache	Körpergewicht in kg	Lebervolumen in gr	Milzvolumen in gr	Nähere Beschaffenheit der Milz	Bemerkungen
1896	497	B. J. 42 J.	m.	Adipositas cordis.	96	2400	630	Beträchtlich vergrössert, Kapsel gespannt, verdickt, Pulpa musartig vorquellend.	Stauungskatarrh des Magens und Darms.
	542	G. K. 57	w.	Myodegeneratio cordis.	73	2140	150	Kapsel gerunzelt, Parenchym weich, Gerüst undeutlich.	
	661	E. G. 38	m.	Pneumon. croup.	64	2210	130	Kapsel runzelig, Parenchym weich.	
	658	S. M. 55	m.	Idiopath. Hypertr. u. Dilat. cordis.	69,5	2270	345	Fast doppelt vergrössert, Kapsel verdickt, Pulpa nicht abstreifbar, Gerüst vermehrt.	Potator, Stauungsindur. der Nieren.
	666	H. J. 28	m.	Idiopath. Hypertr. et dilat. cordis.	Angabe fehlt.	2000	100	Gespannte Kapsel, Pulpa nicht überquellend, Gerüst etwas vermehrt.	Potator, Stauungsindur. der Nieren.

1896	685	R. N. 66	m.	Idiopath. Hypertr. et dilat. cordis.	66	2090	460	Doppelt vergröss., Konsistenz sehr derb. Gerüst deutl.	Stauungsnieren.
	*804	W. M. 61	w.	Pankreascarcinom.	40	2040	240	Ziemlich schlaff, Pulpa dunkelbraun.	
	968	M. O. 57	m.	Septicaemie.	64	2000	175	Von mässiger Grösse, schneidet sich weich, ist blutarm.	
	1019	W. J. 33	m.	Pneumonia croup.	Angabe fehlt.	2835	300	Vergrössert, Pulpa anaemisch, zurücksinkend; Gerüst deutlich.	
	*1035	M. D. 66	m.	Carcinose periton.	Angabe fehlt.	2210	190	Kapsel mit fibrösen Auflagerungen, Pulpa zieml. derb, Gerüst vermehrt.	
	1048	K. F. 29	w.	Cirrhosis hepatis.	54	2250	365	Doppelt vergröss., Kapsel verdickt, Schnittfläche dunkelbraun, derb, Gerüst nicht vermehrt.	Vitium cordis. Beginnende Amyloiddegen. der Milz und Nieren.

Litteratur.

Bamberger, Krankheiten des chylopoëtischen Systemes.

Bianchi, Historia hepatica.

Billroth, Zur pathologischen Anatomie der Milz. Virch. Arch. Bd. 23.

Bollinger, Atlas und Grundriss der patholog. Anatomie.

Frerichs, Klinik der Leberkrankheiten.

Liebermeister, Vorlesungen über Pathologie u. Therapie V.

Lucas, Inaugural-Dissertation. Ueber Grössenverhältnisse der Milz bei croupöser Pneumonie.

Müller, Ueber den feineren Bau der Milz.

Mosler, Ueber ansteckende Formen der Lungenentzündung.

Oestreich, Milzschwellung bei Lebercirrhose. Virch. Arch. Bd. 142.

Oppolzer, Prager Vierteljahresschrift I. 3.

Praelectiones academ. institut. rei medic.

Sokoloff, Venöse Hyperaemie der Milz. Virch. Arch. Bd. 112.

Strümpell, Spezielle Pathologie und Therapie.

Ziegler, Lehrbuch der speziellen pathologischen Anatomie.